

ポイントが
よくわかる
ワン!

イヌの 胸椎椎間板 ヘルニア

大好評 第15弾!



●実演・解説：

松田 浩珍

東京農工大学大学院農学研究院教授 /
元米国エール大学医学部招聘客員教授

DVD
VIDEO



DVD No. VM41-S

全1枚 / 10,500円(税込・送料別)

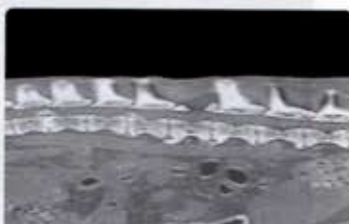
64
min

獣医師が知っておきたい! 胸椎椎間板ヘルニアの外科テクニック!

大好評の「松田教授のよくわかる獣医外科基礎講座」第15弾は、イヌの胸椎椎間板ヘルニアにおける椎弓切除術です。この手術では、中枢神経を傷つけないように慎重に進めること、また、椎弓を必要以上に切除しないことが重要となります。今回は、Hansen I型の好発犬種であるミニチュアダックスフントの症例です。この犬は、以前に腰椎の椎間板ヘルニアと診断され、造瘻術および椎弓切除術によって治療が施されましたが、術後1年数か月で胸椎に再発が見られたため、再び手術が必要となりました。

このDVDでは、松田教授自らが執刀し、開腹から棘突起の露出、椎間板物質の除去、そして閉腹に至るまでの全てを解説。手術の進め方や、ポイントがよくわかる内容となっております。是非ご活用ください。

映像を
見ながら学ぶ!
執刀医自らの
解説入りDVD!



今回の症例について

胸椎椎弓切除術

- 切開ラインの決定
- 皮膚切開
- 皮下組織の分離
- 棘突起から筋肉を分離
- 棘突起の露出
- 棘突起の切除
- 皮質骨から海綿骨露出
- 海綿骨から内側皮質骨露出
- 椎弓部分の切除
- 椎弓部分のトリミング
- 棘突起のトリミング
- 筋肉・筋膜縫合
- 皮下組織の縫合
- 皮膚縫合

まとめ

術後の管理

